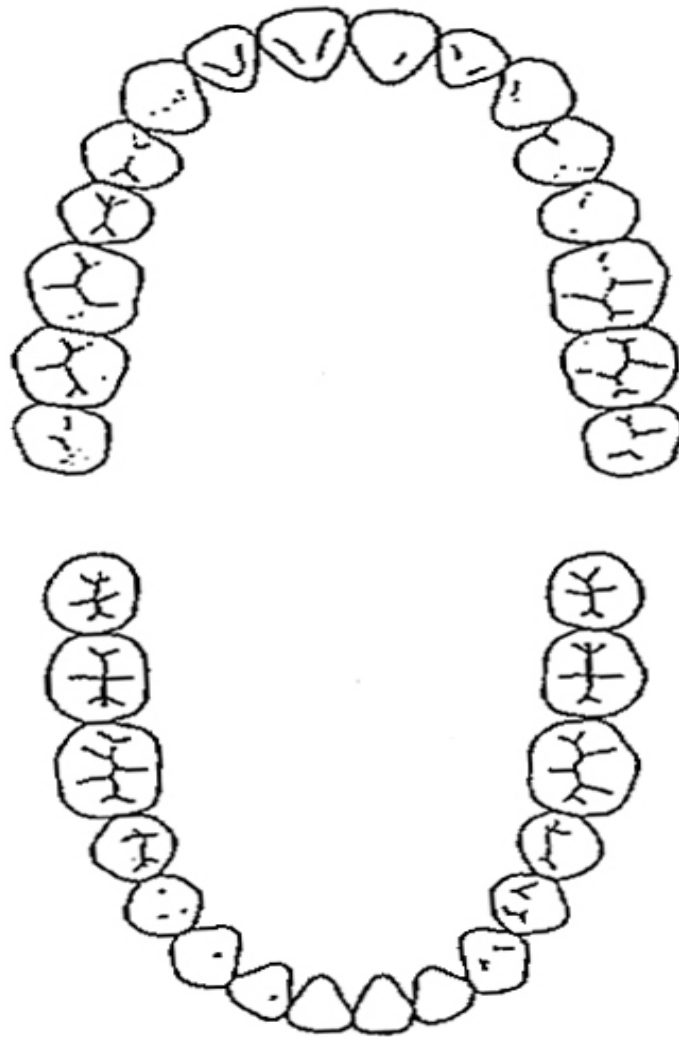


< 歯科医記入ページ >

X-P 撮影 あり なし

歯式



問題なし

現在治療中

治療中断

要治療

要スケーリング・TBI

経過観察

D : ____ 本

M : ____ 本

F : ____ 本

DMF : ____ 本

歯周組織検査

mm						
CPI						
	7	6	1	1	6	7
	7	6	1	1	6	7
CPI						
mm						

- 0=健全
- 1=プロービング後の出血
- 2=歯肉縁上・縁下歯石
- 3=4 - 5mm の歯周ポケット
- 4=6mm 以上の歯周ポケット
- *=対象歯なし

CPI value _____

咬合

- 0.正常咬合
- 1.不正咬合 (軽度 中等度 重度) 2.矯正治療希望 (有 なし)
 - 叢生 (上下顎前突) 空隙歯列
 - 上顎前突 下顎前突
 - 過蓋咬合 開咬
 - その他 (一部反対・切端・交叉・鋏状咬合 下顎偏位 埋伏)
- 3.矯正治療既往 (過去に有 現在動的治療中)

顎関節

《右側》

- 0.健常
- 1.関節雑音 (有・既往有)
 - 円板転位 (復位有 復位なし)
- 2.顎関節等の疼痛 (有・既往有)
- 3.運動障害 (有・既往有)
- 4.脱臼 (有・既往有)

《左側》

- 0.健常
- 1.関節雑音 (有・既往有)
 - 円板転位 (復位有 復位なし)
- 2.顎関節等の疼痛 (有・既往有)
- 3.運動障害 (有・既往有)
- 4.脱臼 (有・既往有)

咬合力

右臼歯部 _____ kN
(_____ kg)

左臼歯部 _____ kN
(_____ kg)

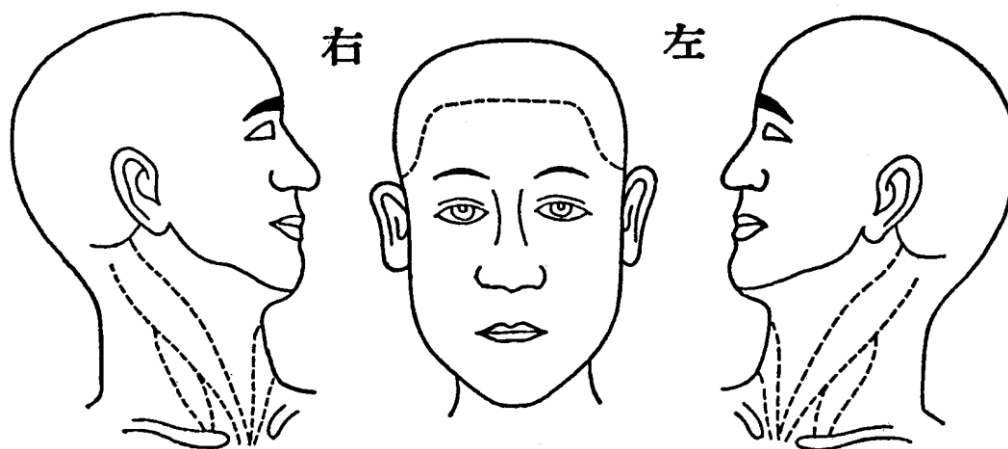
最大開口量

_____ mm

咬合干渉

なし あり 部位：

口腔外所見



X線所見

